Universität Zürich[UZH]

Patientengeschichte Tork

Cushing-Syndrom: Ein Tumor bringt den Hormonhaushalt aus dem Lot.

Bild: Michelle Aimée Oesch

ACCREDITED BY EAEVE/FVE

Universität Bern | Universität Zürich
vetsuisse-fakultät

Cushing-Syndrom: Ein Tumor bringt den Hormonhaushalt aus dem Lot.

Als Tork zu uns kam, hatte er einen zwar gutartigen aber grossen Tumor im Kopf. Früher wäre das sein Todesurteil gewesen. Heute gelingt es uns in den meisten Fällen, solche Tumore mit Hilfe von punktgenauer Bestrahlung zu verkleinern oder soweit zu stabilisieren, dass sie nicht mehr lebensbedrohlich sind.

Ein Tierarzt rief uns an und wollte unsere Meinung hören. Sein Patient, der liebenswürdige Bullterrier Tork, litt unter diversen Problemen. Er trank seit einiger Zeit ungewöhnlich viel und musste demzufolge oft Wasser lassen. Gleichzeitig wurde er immer apathischer und wollte nicht mehr nach draussen. An einzelnen Stellen fielen ihm die Haare aus.

Eine Ultraschalluntersuchung hatte ergeben, dass beide Nebennieren etwas vergrössert warten. Torks Tierarzt tippte auf ein sogenanntes Cushing-Syndrom und hatte zur Abklärung dieser Diagnose eine Hormonuntersuchung (einen Dexamethasontest) durchgeführt. Das Testergebnis war jedoch sehr ungewöhnlich und ganz anders ausgefallen, als er es bei seinen anderen Patienten mit Cushing-Syndrom gewohnt war. Da ein Fehler bei der Durchführung nicht hundertprozentig auszuschliessen war, rieten wir ihm zu einer Wiederholung des Tests. Das Ergebnis war das Gleiche. Dies bestätigte uns in unserem Verdacht: Tork hatte ein Cushing-Syndrom – und zwar eines mit einer sogenannten Dexamethasonresistenz. Aufgrund von Untersuchungen, die wir Endokrinologen im Tierspital ein paar Jahre zuvor durchgeführt hatten, wussten wir, dass Hunde mit einem derartigen Testergebnis mit grosser Wahrscheinlichkeit einen grossen Tumor in der Hirnanhangsdrüse haben.

Was ist ein Cushing-Syndrom?

Als Cushing-Syndrom werden gesundheitliche Veränderungen bezeichnet, die immer dann entstehen, wenn im Körper langfristig der Spiegel des Hormons Kortisol erhöht ist. Kortisol (auch Cortison oder Kortison genannt) ist ein lebenswichtiges Hormon, das viele Vorgänge im Körper steuert. Unter anderem aktiviert es die Energiereserven, beeinflusst den Zucker- und Fettstoffwechsel und wirkt gegen Entzündungen.
Kortisol wird zusammen mit anderen Hormonen in der Nebenniere gebildet. Die Menge des benötigten Kortisols reguliert der Körper nach Bedarf über einen Regelkreis mit zwei Steuerhormonen. Eines davon, ACTH (Adrenocorticotropes Hormon), wird in der Hirnanhangdrüse (Hypophyse) gebildet. Das andere, CRH (Corticotropin-Releasing-Hormon), kommt aus dem übergeordneten Zentrum des Gehirns (Hypothalamus) und stimuliert die ACTH-Ausschüttung.

Dieser Regelkreis funktioniert bei einem gesunden Tier zuverlässig: Benötigt der Körper mehr Kortisol, wird die Produktion der beiden Steuerhormone erhöht. Ist genügend Kortisol vorhanden, wird dies an die Steuerorgane gemeldet und die Produktion der Steuerhormone gedrosselt. Wenn der Regelkreis gestört wird, kann es dazu kommen, dass die Nebenniere zu viel Kortisol produziert. Hält dieser Zustand über längere Zeit an, leidet der betroffene Hund unter den typischen Symptomen eines Cushing-Syndroms: Er trinkt zu viel und/oder hat andauernd Hunger, wodurch er zu viel frisst und nicht selten einen Hängebauch entwickelt. Das Fell wird stumpf, die Haut dünn, oftmals kommt Haarausfall hinzu.

Etwa 20 Prozent unserer Patienten mit Cushing-Syndrom haben einen Tumor in der Nebenniere. Bei etwa 80 Prozent ist ein kleiner, in der Regel gutartiger, Tumor in der Hirnanhangdrüse die Ursache des erhöhten Kortisolspiegels. Die Zellen der Tumore bilden vermehrt ACTH, welches die Bildung von Kortisol im Überschuss veranlasst. Bei einigen wenigen Hunden mit Hypophysen-Tumor (etwa 20 Prozent von 80 Prozent) ist kein kleiner, sondern ein ungewöhnlich grosser Tumor für die Überproduktion an Kortisol verantwortlich. Viele dieser Megatumore zeichnen sich durch eine Dexamethasonresistenz im Hormontest aus – genau, wie das bei Tork der Fall war.

Ein Tumor in der Hypophyse

Klarheit bringt eine Untersuchung mit dem Computertomogramm (CT) des Tierspitals. Die Computertomographie ist ein bildgebendes Verfahren der Radiologie. Genau wie beim herkömmlichen Röntgen wird mit Röntgenstrahlen gearbeitet. Allerdings wird der Körper schichtweise geröntgt. Dadurch können einzelne Körperteile und Organe viel genauer und schärfer voneinander abgegrenzt dargestellt werden. Die einzelnen Schichtbilder können zudem im Computer zu einer dreidimensionalen Darstellung zusammengefügt werden. Auf den CT-Schnittbildern von Torks Kopf ist ganz deutlich ein sehr grosser Tumor in der Hypophyse zu erkennen. Die Besitzerin des Bullterriers ist geschockt. Wie geht es jetzt weiter?

Grosse Hypophysentumore sind in den meisten Fällen gutartig. Doch das allein ist noch keine gute Nachricht. Denn den Kopf muss man sich als geschlossene Schale vorstellen.

Tork wird für die Kontrolluntersuchung im Magnetresonanztomograph (MRT) vorbereitet. Er wird sediert und dann in die «Röhre» geschoben.

Wenn ein Tumor in dieser Schale schnell wächst, hat das Gehirn keine Ausweichmöglichkeit. Die Tiere leiden unter Schmerzen und Verhaltensänderungen, drehen sich zum Schluss nur noch im Kreis und müssen – sofern keine Therapie durchgeführt wird – eingeschläfert werden.

Eine Bestrahlungstherapie wird geplant

Gute Erfolgschancen bei Hypophysentumoren bietet eine Strahlentherapie. Die Vetsuisse-Fakultät der Universität Zürich hat auf diesem Gebiet der Tiermedizin eine wichtige Vorreiterrolle gespielt und wir sind stolz auf unser modernes Strahlentherapiegerät. Torks Besitzerin ist mit unserem Behandlungsvorschlag einverstanden und die Kolleginnen und Kollegen aus dem Radio-Onkologie-Team beginnen unverzüglich damit, einen Bestrahlungsplan für unseren Patienten zu erstellen.
Die Schnittbilder des Computertomogramms dienen dabei als Grundlage. Gestochen scharf ist in der schichtweisen Abbildung auf dem Computerbildschirm der Tumor zu erkennen. Ebenfalls im Bild erscheinen alle wichtigen umliegenden Organe, auf die bei der Bestrahlung Rücksicht genommen werden muss. Denn mit den hochenergetischen Strahlen soll der Tumor optimal bekämpft, normales Gewebe jedoch geschont werden.
In Torks Fall entscheiden sich die Radio-Onkologen dafür, den Tumor von fünf verschiedenen Seiten zu bestrahlen. Dieses Vorgehen ermöglicht einen sanften Ein- und Austritt der Strahlen, gewährleistet jedoch direkt am Tumor die Applikation der vollen Dosis.
Der Linearbeschleuniger des Tierspitals ermöglicht ein auf wenige Millimeter genaues Arbeiten. Es lasssen sich sogar feinste Strahlenschutzlamellen über gesunden Organen – wie etwa Torks Sehnervkreuzung – einplanen. Es ist eine grosse Erleichterung, derart punktgenau behandeln zu können. Mit weniger modernen Geräten würde man viel grössere Anteile des Gehirns bestrahlen. Im Tierspital wird ausschliesslich der Tumor bestrahlt – mit einem winzigen zusätzlichen Sicherheitsrand von zwei Millimetern.

So sorgfältig und präzis zu planen ist zeitaufwendig. Gut zwei Tage dauert es, bis das Radio-Onkologie-Team den endgültigen Bestrahlungsplan erstellt hat. Zur Sicherheit wird er von speziell ausgebildeten Medizin-Physikern noch einmal

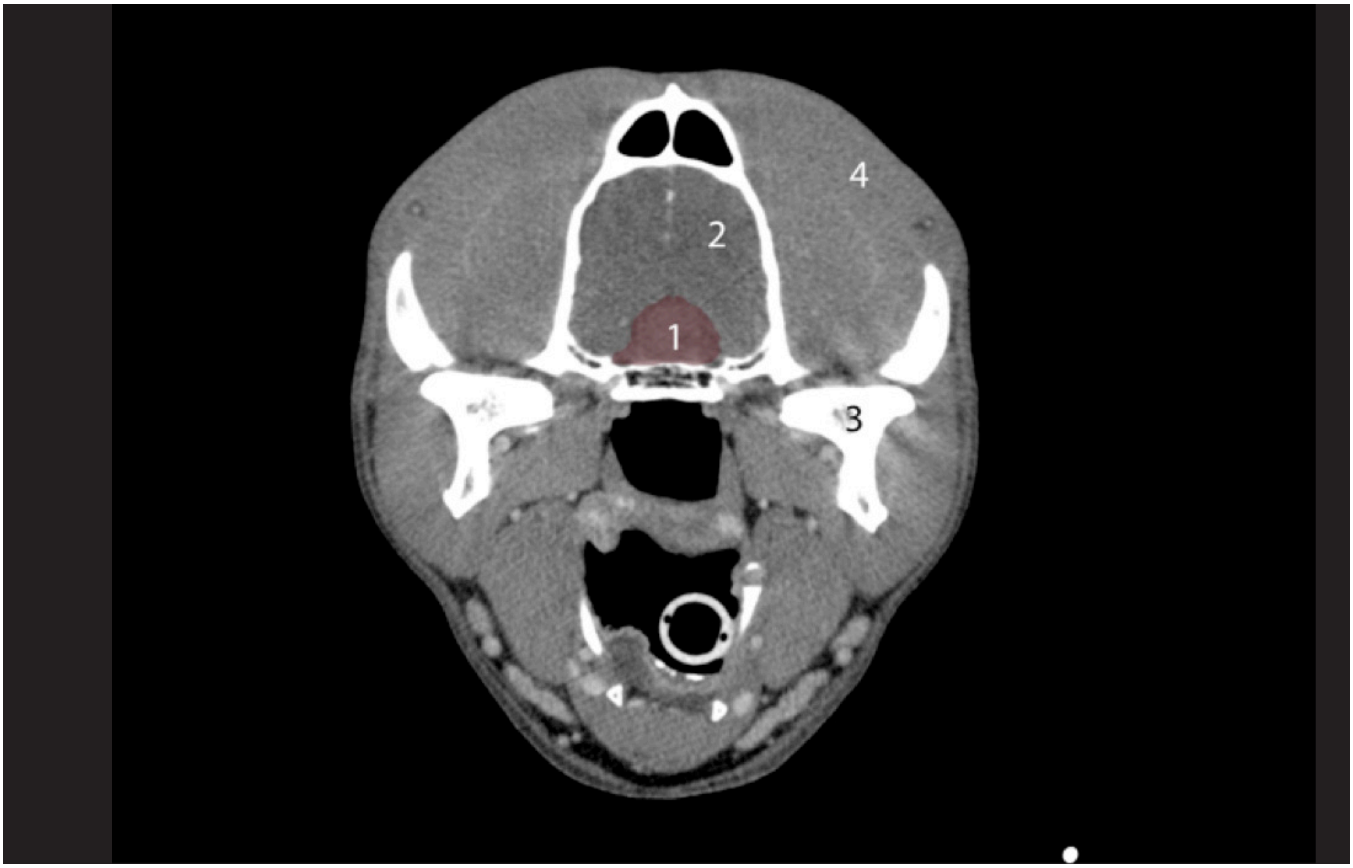

Computertomographie von Torks Hypophysenregion vor der Behandlung. Der Tumor ist rot eingefärbt mit der Nummer 1. Das Gehirn trägt die Nummer 2, Knochen und Kiefergelenk 3 und Muskulatur 4. Nach der erfolgreichen Behandlung ist der Tumor nur noch so gross wie eine Erbse.

überprüft. Dann beginnt Torks Therapie. An zehn Tagen wird unser Patient jeweils circa 10 Minuten im Strahlentherapiegerät behandelt. Nach jeder Sitzung hat Torks Besitzerin das Gefühl, dass es ihrem Hund ein wenig besser geht.

Kontrolluntersuchung im MRT

Nach der Bestrahlungstherapie wird es spannend: Wie hat sich der Tumor in Torks Kopf verhalten? Geht es dem freundlichen Bullterrier tatsächlich besser? Für uns wäre es bereits ein Erfolg, wenn der Tumor nicht weiter wachsen würde. Denn dann könnten wir Endokrinologen Tork medikamentös so einstellen, dass sein Cushing-Syndrom unter Kontrolle ist.
Wir entscheiden uns für eine Kontrolluntersuchung nach drei Monaten mit Hilfe der Magnetresonanztomographie (MRT, auch MRI genannt). Dies ist, genau wie das CT ein bildgebendes Verfahren um ins Körperinnere zu sehen. Allerdings wird nicht mit Röntgenstrahlen gearbeitet, sondern mithilfe eines Magnetfeldes und Radiowellen. So kann man aussergewöhnlich klare Schnittbilder erzeugen.

Tork wird anästhesiert und in die «Röhre» geschoben. Schon nach wenigen Sekunden erscheinen auf dem Bildschirm im Kontrollraum Aufnahmen vom Inneren seines Kopfes. Mit grosser Freude können wir feststellen: Der Tumor ist auf Erbsengrösse geschrumpft.

Wie geht es weiter?

Ist Tork nun geheilt? Unser Patient befindet sich zum Glück nicht mehr in Lebensgefahr. Doch auch ein kleiner Hypophysentumor bringt den Hormonhaushalt aus dem Lot. Noch immer produziert Torks Nebennierenrinde zu viel Kortisol. Das Cushing-Syndrom ist also nicht geheilt. Doch es kann behandelt werden.

Um den Kortisolspiegel unter Kontrolle zu behalten, erhält der Bullterrier nun täglich ein Medikament in Tablettenform, welches die Kortisolproduktion in der Nebenniere drosselt. Da jeder Hund darauf etwas anders reagiert, bedarf die Therapie regelmässiger Kontrollen und einer sorgfältigen Überwachung. In grösseren zeitlichen Abständen werden wir die Grösse des Tumors mittels CT oder MRT überprüfen. Tork hat eine gute Prognose und wird ein normales Hundeleben führen können.

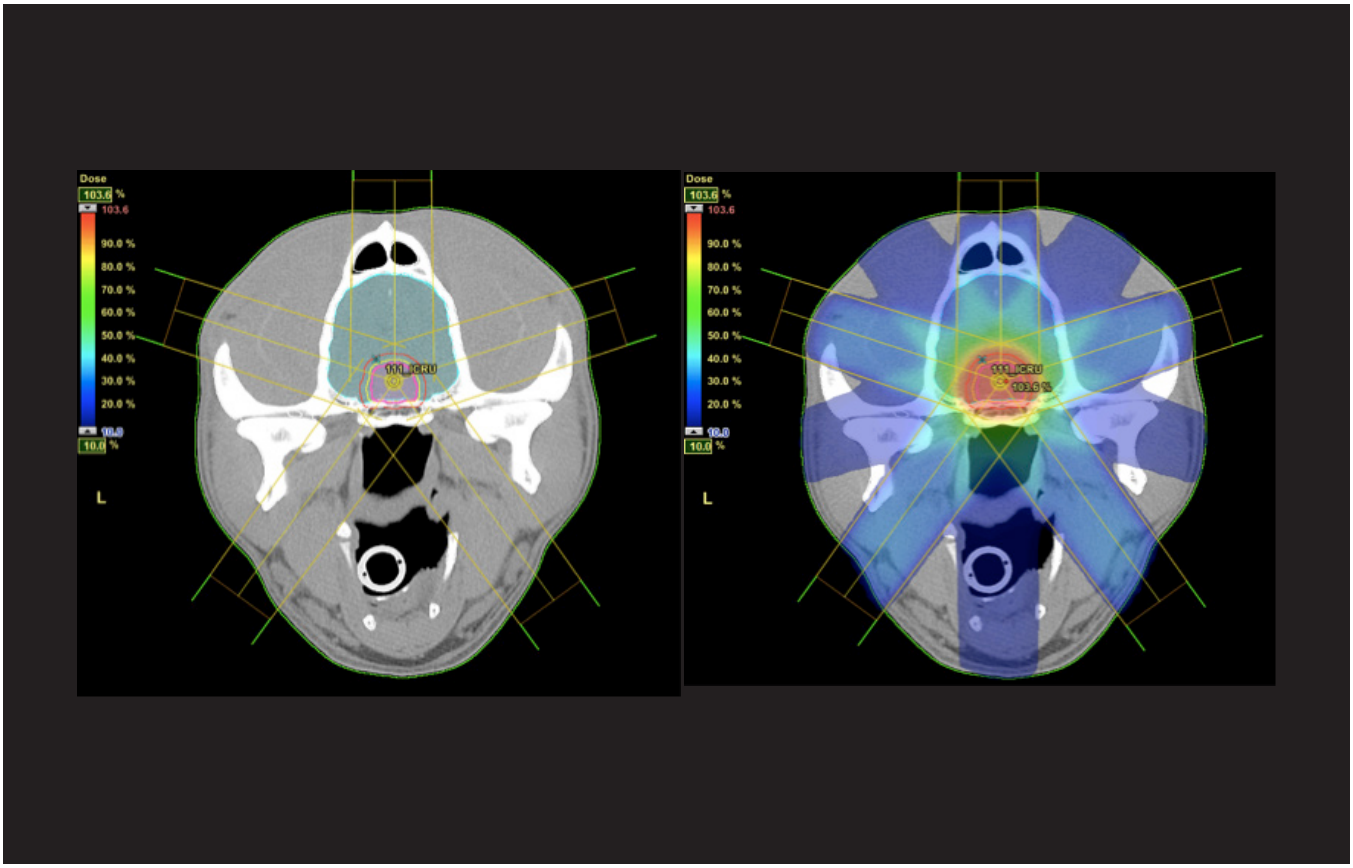

Bestrahlungsplanung auf den CT-Schnitten. Links: Schnitt durchs Gehirn (blau) auf Höhe der Hypophyse. Gut zu erkennen der Tumor (pink) und die mitzubestrahlenden Sicherheitsränder (gelb und rot). Rechts: Fünf Bestrahlungsfelder sind um den Kopf herum angeordnet. Der Hochdosisbereich ist rot markiert.